



**J. GIRON**

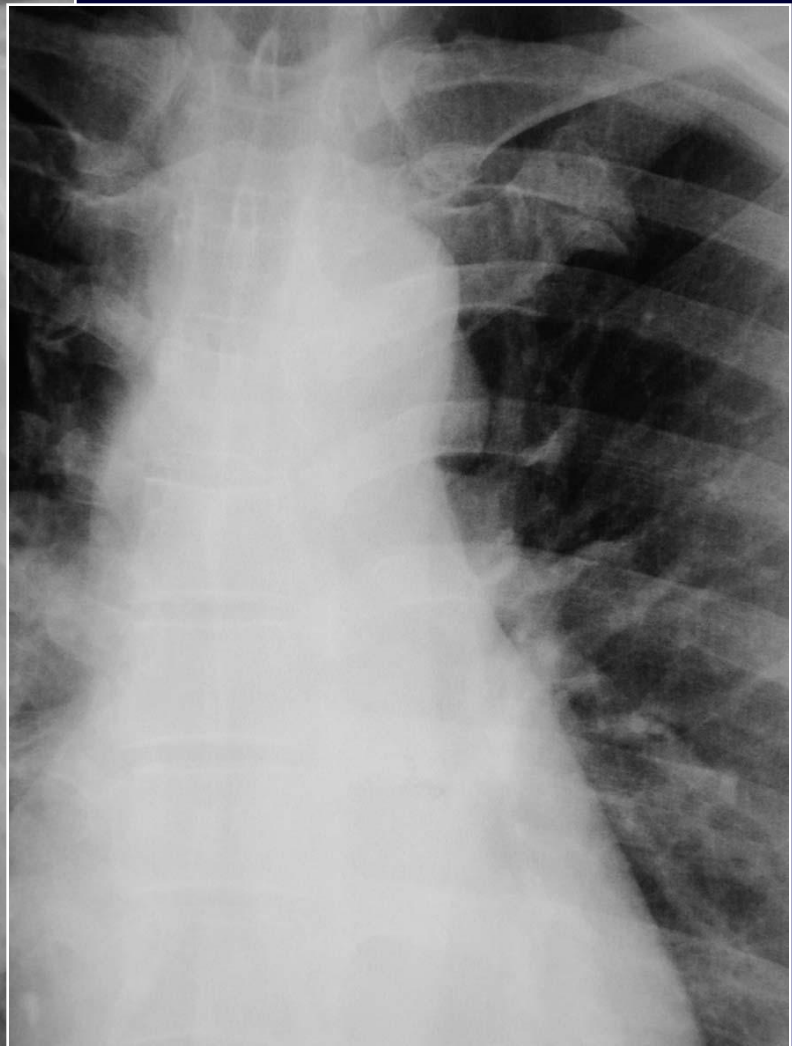
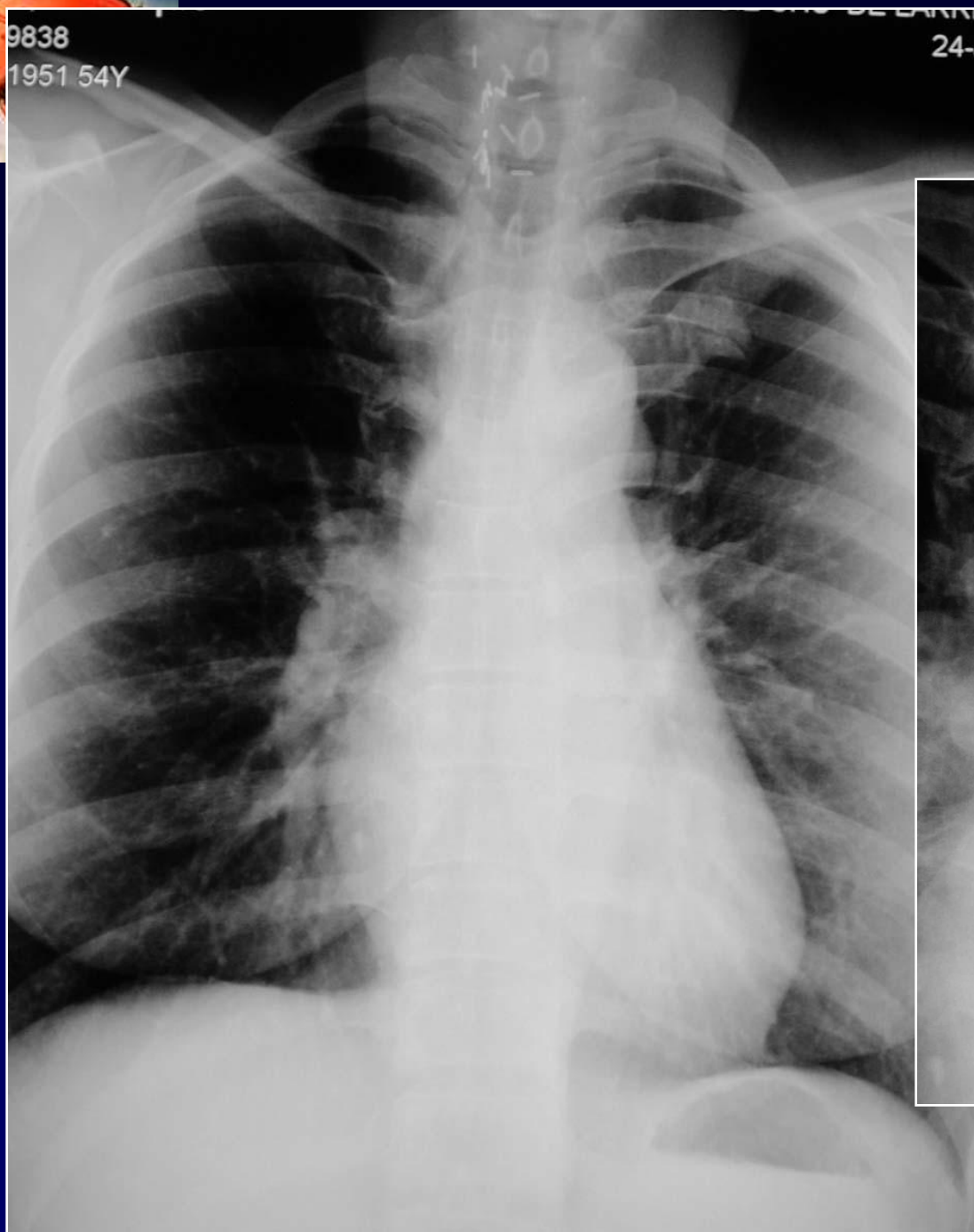**Femme de 54 ans**

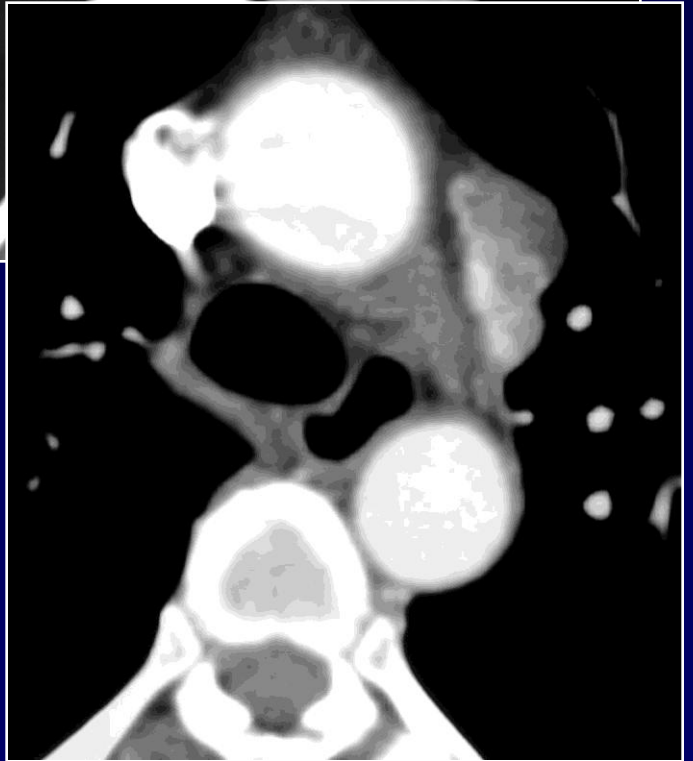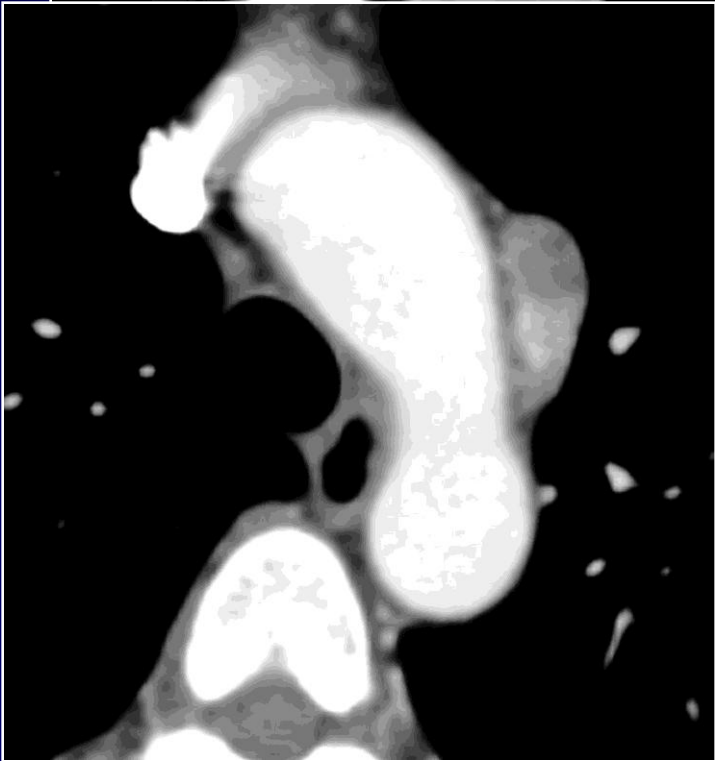
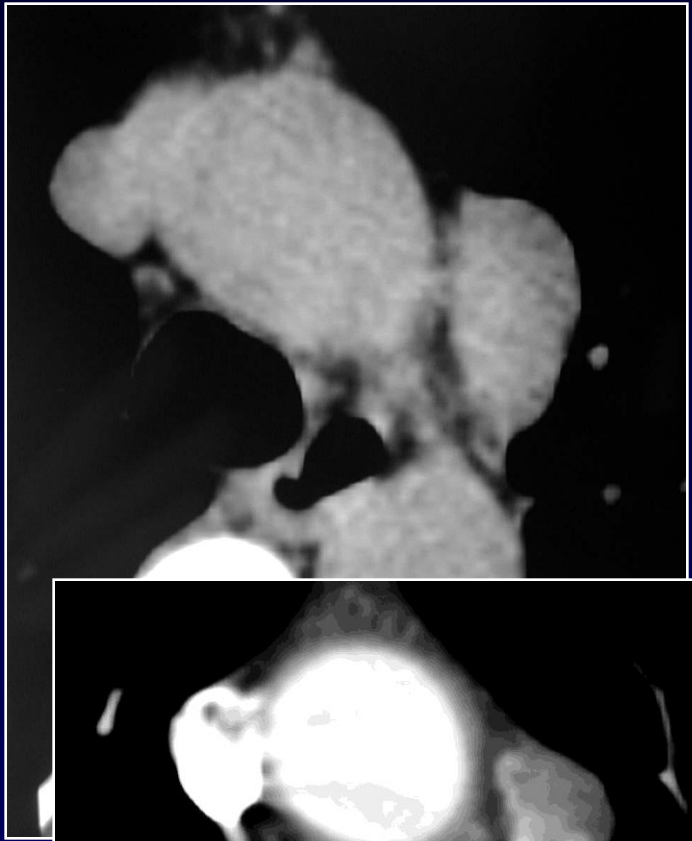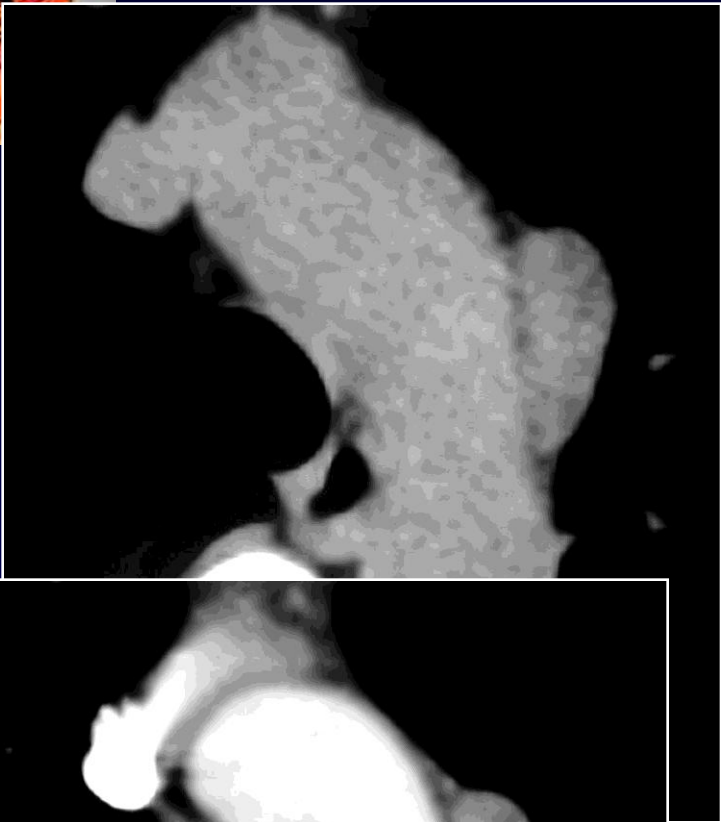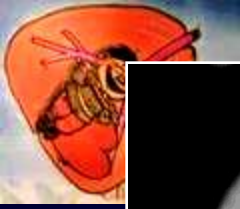**Toux**

**Chirurgie de la thyroïde il y a 3 ans avec  
atteinte du nerf récurrent gauche**

9838  
1951 54Y

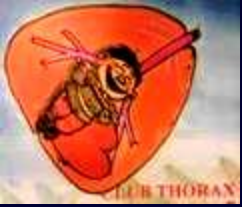24-







**Diagnostic ?**



**Masse de la fenêtre aorto-  
pulmonaire:**

**Neurofibrome du pneumogastrique  
gauche?**